Exploración de la laringe

M. Remacle, G. Lawson, A. Giovanni, V. Woisard

La laringología aparece realmente como especialidad en la segunda mitad del siglo XIX, gracias al desarrollo de los medios de observación de la laringe in vivo. La comprensión de su fisiología y su fisiopatología progresa a lo largo de todo el siglo XX de forma paralela a las innovaciones tecnológicas. La laringoscopia, en cualquiera de sus diferentes formas, constituye actualmente el principal medio de exploración con que cuenta el otorrinolaringólogo, siendo la laringoscopia indirecta la primera exploración que se realiza en la consulta. La exploración con el espejo laríngeo mantiene sus indicaciones, pero la fibroendoscopia y la exploración con las ópticas rígidas constituyen un complemento útil. La estroboscopia es indispensable para el estudio preciso de los trastornos de la voz. Gracias al fibroendoscopio, es posible afirmar actualmente que se puede ver toda la laringe en la consulta, en especial la de los niños. Los registros en vídeo analógico o digital ofrecen la posibilidad de volver a ver la exploración a velocidad normal o ralentizada. Las videoimpresoras o la transmisión de imágenes o archivos de vídeo digital permiten el intercambio de información. Actualmente, la laringoscopia directa en suspensión bajo anestesia general se practica sobre todo con finalidad intervencionista, que va desde la simple biopsia hasta la microfonocirugía. La endoscopia con óptica de contacto y la autofluorescencia permiten detectar mejor las zonas epiteliales sospechosas durante la investigación del cáncer incipiente. Mediante la glotografía se puede apreciar el movimiento de las cuerdas vocales desde el exterior. Por su parte, la electromiografía precisa el origen nervioso o de otro tipo de los trastornos de la movilidad glótica, permite controlar la evolución de los trastornos neurológicos de la laringe y sirve de referencia para las inyecciones que se practican en los músculos laríngeos. Las pruebas de imagen de la laringe se basan sobre todo en la TC y en la RM, que se describen en otro artículo. La ecografía permite estudiar la luz laríngea y el movimiento de las cuerdas vocales, siempre que los cartílagos no se hayan calcificado. Parece interesante sobre todo en el niño. La videofluoroscopia resulta muy útil para el estudio de la dinámica laríngea durante la deglución.

© 2006 *Elsevier SAS. Todos los derechos reservados.*

Palabras Clave: Exploración laríngea; Laringoscopia; Estroboscopia; Electromiografía; Movimientos de las cuerdas vocales

Plan

■ **Laringoscopia** **2**
Reseña histórica 2
Espejo laríngeo 2
Nasofibroendoscopio 3
Ópticas rígidas 3
Complementariedad de los instrumentos empleados en laringoscopia indirecta 4
Videoestroboscopia 4
Quimografía 7
Laringoscopia bajo anestesia general 8
■ **Electromiografía** **10**
Definición 10
Técnicas propuestas para el registro de los potenciales 10
Interpretación y clasificación de los trazados electromiográficos 11
Indicaciones 11
Riesgos 11
■ **Glotografía** **12**
■ **Técnicas de imagen** **12**
Pruebas de imagen 12
Ecografía 12

Laringoscopia

Reseña histórica

La laringología no ve la luz hasta el siglo xix, cuando por fin se consigue visualizar la laringe in vivo.

En 1806, Bozzini ideó un espéculo con espejo incorporado para la exploración de diversas cavidades del cuerpo. La iluminación se hacía por medio de una vela, por lo que el aparato resultó ineficaz. Babington describió en 1829 un instrumento de tres hojas con un espejo de acero inoxidable y un retractor de lengua, al que llamó glotiscopio. En 1832, Benatti, en París, utilizó un instrumento (fabricado por uno de sus pacientes llamado Selligue) que consistía en un espéculo compuesto por dos tubos: uno de ellos conducía la luz hasta la glotis mientras que a través del otro se observaba la imagen de la glotis reflejada por un espejo colocado en el extremo del espéculo. En 1838, Baumès, de Lyon, presentó a la Sociedad de Medicina de Lyon un espejo del tamaño de una moneda de 2 francos franceses de aquella época, que describió como muy útil parta observar la laringe. En 1840, Liston comunicó que era posible ver la laringe con un espéculo como el que empleaban los dentistas, calentándolo previamente con agua caliente y dirigiéndolo hacia la laringe. En 1844, Warden, de Edimburgo, introdujo la idea de utilizar un prisma de vidrio para visualizar la laringe.

En este mismo año, Avery, de Londres, desarrolló un instrumento (parecido al espejo frontal) que empleaba un espéculo con otro espejo en su extremo, y que se servía de la luz producida por una vela. Desormeaux, considerado «el padre de la endoscopia», adaptó en 1853 una luz de gas sobre el aparato de Bozzini, sin obtener éxito.

La historia de Manuel García, profesor de canto de origen español y que ejercía en Londres, es bien conocida. Fue en París donde consiguió observar por primera vez sus propias cuerdas vocales mediante un espejo de dentista que colocó en su garganta, iluminando la laringe con la luz del sol reflejada por un espejo de mano. Había inventado la autoexploración de la laringe, que constituyó el verdadero despegue de la laringología en 1854. Aunque fue incomprendido por la Royal Society of Medicine de Londres en 1855, el vienés Turck adaptó su descubrimiento. Czermak, de Budapest, perfeccionó la técnica empleando la luz artificial y espejos de diferentes tamaños [1-3].

La visualización directa de la laringe fue comunicada por primera vez en 1852por Green [4]. Killian creó la laringoscopia en suspensión al final del siglo xix y Kirstein adaptó la luz eléctrica en 1897. Brunings en Europa y Jackson en Estados Unidos popularizaron la laringoscopia directa a principios del siglo xx [5-7]. En la década de 1960, Kleinsasser desarrolló la microlaringoscopia directa intervencionista [8].

La exploración de la vibración de las cuerdas vocales se hizo posible con la laringoestroboscopia, creada por Oertel en 1878 [9]. Los estroboscopios electrónicos aparecieron en 1950, y en 1960 Schonharl describió la correspondencia estroboscópica de las principales lesiones laríngeas [10].

El interés por la laringología y la voz humana se ha incrementado notablemente a partir de la década de 1970 con el desarrollo de los fibroendoscopios, las ópticas rígidas, las cámaras, el vídeo, el material microquirúrgico y las fuentes de luz continua o pulsada.

Espejo laríngeo

Desde hace más de 100 años [11], la laringoscopia indirecta con espejo sigue siendo la exploración básica por la que conviene comenzar.

Los espejos de 16 mm (n° 3), 18 mm (n° 4) o 20 mm (n° 5) de diámetro son los que se emplean con más frecuencia. Pueden calentarse con el clásico mechero de alcohol, una resistencia eléctrica, o bien sumergiéndolos en agua caliente o en una solución «antivaho».

Las fuentes de luz son muy variadas. Todavía se emplean el espejo frontal con visión monocular, que refleja la luz de una bombilla eléctrica colocada por detrás del paciente, y el espejo de Clar con visión binocular, que refleja la luz de una pequeña bombilla articulada en su extremo. Los espejos frontales tienden a sustituirse por fotóforos con bombilla de luz fría o halógena incorporada, cuyo uso es más práctico.

Resulta primordial la adecuada preparación del paciente. Debe estar bien sentado en el fondo del sillón, con el tórax inclinado ligeramente hacia delante y la barbilla levantada. La cabeza no se apoya en el reposacabezas, sino que debe quedar libre para permitir su ajuste durante la exploración. El médico se coloca enfrente del paciente y le pide que abra la boca, saque la lengua y que respire por vía oral. Algunos pacientes muy reflexógenos se controlan mejor jadeando como durante el esfuerzo, aunque a veces puede ser necesario aplicar un aerosol anestésico sobre el velo del paladar. Se deben retirar las prótesis dentales si existen. La lengua se sujeta entre el dedo pulgar y medio de una mano con una gasa, mientras el índice eleva el labio superior. La presión y la tracción de la lengua no deben ser dolorosas. El espejo se coloca suavemente contra el velo del paladar a la altura de la úvula, elevándola ligeramente. Para visualizar la laringe, se inclina el espejo 45° y puede desplazarse para conseguir una buena visión de conjunto.

Se obtiene una imagen especular de la laringe: sus lados derecho e izquierdo se proyectan respectivamente a la derecha y a la izquierda del espejo, mientras que la parte anterior de la laringe se refleja en la parte superior y la posterior en la parte inferior del mismo (Fig. 1).

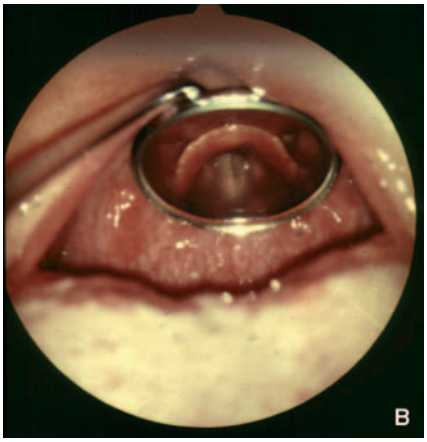

Figura 1. Laringoscopia indirecta con espejo.
A. Posición del explorador.
B. Imagen reflejada en el espejo de la laringe en fonación (la epiglotis aparece en la parte superior de la imagen).

La laringe debe observarse en fase respiratoria y fonatoria durante la emisión del sonido «e». La producción de un sonido agudo puede ser útil cuando es difícil ver la comisura anterior, ya que se suele visualizar mejor cuando se aumenta la tensión de las cuerdas vocales dado el alargamiento anteroposterior de la laringe que se produce. Algunos movimientos de tos también pueden modificar la posición en caso de epiglotis caída.

Es necesario que el explorador dé el tono, la intensidad y la duración deseada produciendo el mismo sonido varias veces durante la exploración.

La laringoscopia con espejo es un método simple que proporciona una buena imagen de la laringe sin modificar sus dimensiones. Permite observar el relieve y el color natural, apreciar la movilidad de las cuerdas vocales, y acoplar el estroboscopio.

Puede mejorarse con el aumento, bien con microscopio binocular o mediante gafas-lupa, por lo que resulta muy eficaz para la exploración detallada de las cuerdas vocales, sobre todo con estroboscopia.

La exploración con espejo puede volverse difícil o incompleta por diversas razones [12]: en el adulto, la causa más frecuente es la intensidad del reflejo nauseoso, y en el niño, sobre todo por la falta de colaboración, siendo prácticamente imposible practicarla en los menores de 8 años. La abertura bucal puede ser insuficiente o la lengua difícil de exteriorizar. Otras veces, la epiglotis caída o en «herradura» oculta la parte anterior de la laringe. Resulta complicada en el paciente encamado e imposible si hay pérdida de conocimiento. Antes de la aparición de los fibroendoscopios flexibles, estos obstáculos eran difíciles de evitar, pero desde su empleo la exploración de la laringe, tanto del niño como del adulto, es siempre posible, incluso en la consulta.

Nasofibroendoscopio

En otorrinolaringología, se suele denominar nasofibroendoscopios a los aparatos de fibra óptica, que se introducen por vía nasal y permiten la exploración de la laringe y de la faringe. Se emplean de forma habitual en otorrinolaringología desde la década de 1970 [13]. Los más utilizados tienen un diámetro de 4,2-3,2 mm. Existe un diámetro inferior (hasta 2 mm) que se reserva para los niños pequeños [14, 15]. Algunos están provistos de un canal de trabajo. La longitud de 30 cm suele ser suficiente, incluso para la exploración de la tráquea cervical. El ángulo de inclinación de su extremo es importante para la calidad de la exploración. La inclinación se hace habitualmente en dos direcciones y puede llegar hasta los 180°.

Puede ser necesario insensibilizar previamente una o ambas fosas nasales con un aerosol anestésico. El fibroendoscopio suele introducirse por la fosa nasal más ancha y se desliza a continuación a lo largo del suelo de la fosa o bien entre el cornete inferior y el medio. En los niños, es preferible pasar entre los cornetes [16]. Durante el paso por el desfiladero nasal, se le pide al paciente que respire por la boca para evitar que se empañe. Al llegar al nivel de las coanas y de la rinofaringe, el aparato se inclina 90° para pasar el istmo velofaríngeo. En este momento, se pide al paciente que respire por la nariz para relajar el velo.

En primer lugar, el fibroendoscopio se coloca en la parte superior de la faringe, por detrás del velo, de forma que se pueda observar la laringe en las condiciones más fisiológicas posibles durante la respiración, la voz hablada o la voz cantada (Fig. 2). Puede descenderse hasta casi 2 o 3 mm del plano glótico para explorar con detalle las cuerdas vocales con luz continua y mediante estroboscopia.

Figura 2. Fibroendoscopia.

La cualidad principal de la fibroendoscopia es la de ser siempre realizable, incluso en el niño muy aprensivo y en los pacientes encamados, comatosos o muy reactivos. Además, las cuerdas vocales siempre son visibles, incluso en caso de malposición epiglótica. Por estas razones se ha impuesto sin dificultad en la consulta otorrinolaringológica y su difusión ha sido mayor que la de las ópticas rígidas [17, 18].

Los inconvenientes del fibroendoscopio derivan de su propia concepción. El número de fibras ópticas que lo componen es necesariamente limitado, lo que explica que la definición de la imagen sea menor que la proporcionada por las ópticas rígidas o el espejo laríngeo [19]. La imagen es relativamente pequeña y la pérdida de luz es significativa, por lo que pueden pasar desapercibidas pequeñas lesiones superficiales. Recientemente se han introducido en otorrinolaringología fibroendoscopios cuya imagen no se transmite por fibras, sino por una microcámara CCD colocada en su extremo distal [20]. La cámara proporciona imágenes de gran calidad, aunque el diámetro externo sigue siendo todavía superior a 3,2 mm.

Ópticas rígidas

Las ópticas rígidas están constituidas por lentes y tubos unidos de tipo Hopkins. En la óptica se suele incorporar un diafragma que permite limitar el campo por sus bordes de tal modo que la imagen conserve mayor nitidez.

Algunos modelos están provistos de lupa. Existen dos modelos: de 90 y de 70°. Cuando se emplea la óptica rígida de 90°, se pide al paciente que se coloque de forma adecuada en el fondo del sillón y que se incline ligeramente hacia delante manteniendo la cabeza erguida con la boca abierta. El explorador debe situarse a su altura, por lo que la posición sedente es también la preferible para el explorador con esta óptica. Si se utiliza la de 70°, se debe pedir al paciente que mantenga la cabeza en hiperextensión. El explorador se mantiene de pie, de forma que pueda inclinar la óptica hacia abajo para observar bien la comisura anterior. La óptica suele pasar por debajo del velo.

El empleo de la óptica [21] de 90 o de 70° es cuestión de preferencia o de experiencia. Las ópticas de 70° que se comercializan en la actualidad son menos voluminosas y por tanto mejor toleradas por el paciente.

El tamaño de las ópticas favorece el reflejo nauseoso, por lo que se suele recurrir con más frecuencia a la aplicación de aerosol anestésico sobre el velo que al usar el fibroendoscopio. Conviene introducir la óptica de lado, es decir girada 90°, para evitar ensuciar la lente contra la lengua y orientarla correctamente una vez

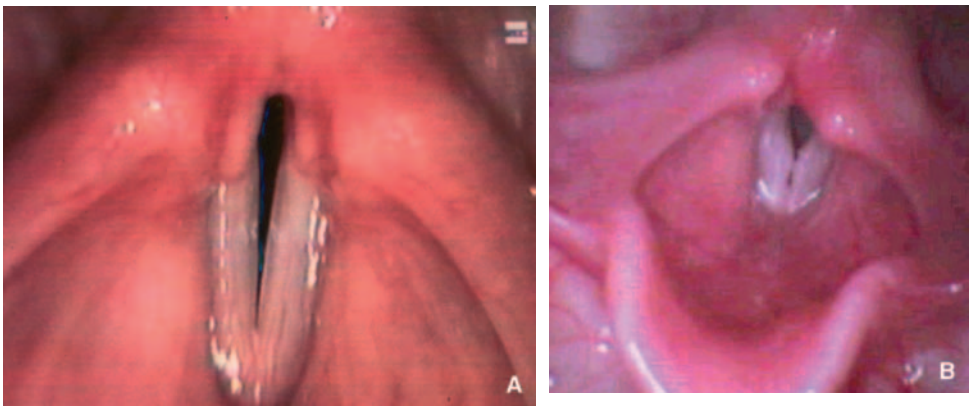

Figura 3. Laringoscopia con óptica rígida.
A. Exploración normal.
B. Nódulos infantiles.

Cuadro I.
Comparación entre la óptica rígida, el fibroendoscopio y el espejo laríngeo.

	Óptica rígida	Fibroendoscopio	Espejo
Introducción	Oral	Nasal	Oral
Reflejos			
- velofaríngeos (nauseosos)	+++	0	++
- laríngeos (tos)	0	++	0
Definición de la imagen	+++	+	+++
Aumento	+++	+	+
Respiración	Buena	Buena	Buena
Fonación	«e», «i»	Voz hablada y cantada	«e»
Estroboscopia	+++	+	+/-
Coste	+++	++	-
Conclusión	Estudio dinámico de las cuerdas vocales	Estudio dinámico de la faringolaringe	Estudio dinámico de la faringolaringe

colocada en su lugar. La imagen laringoscópica obtenida aparece aumentada e invertida, es decir, que lo posterior aparece arriba y lo anterior aparece abajo.

La óptica rígida proporciona una imagen de calidad y definición perfectas (Fig. 3). Los colores son naturales. Además se obtiene una visión de conjunto de la laringe y sobre todo del plano glótico, lo que la convierte en el instrumento ideal para la estroboscopia [22]. Algunos autores siguen siendo además partidarios de la microcirugía mediante laringoscopia indirecta [23]. Esta técnica presenta los mismos inconvenientes que la exploración con espejo laríngeo [19].

Complementariedad de los instrumentos empleados en laringoscopia indirecta

Más que opuestos, el espejo, el fibroendoscopio y las ópticas rígidas son en realidad instrumentos complementarios a los que conviene recurrir en función de la indicación.

Sus indicaciones respectivas han sido bien establecidas por Verhulst [19] y Koufman [16] (Cuadros I y II). Sin embargo, conviene destacar que Koufman es menos reservado en cuanto a las posibilidades de la estroboscopia con fibroendoscopio. Esta diferencia se debe sin duda al hecho de que la publicación de estos dos cuadros está separada diez años y a que la calidad de los fibroendoscopios ha mejorado durante este período.

Conviene destacar que la limpieza y la esterilización de los fibroendoscopios y de las ópticas plantean graves problemas que varían según los países y los centros [24], y que se han visto exacerbados por el temor a la contaminación por priones y la enfermedad de Creutzfeldt-Jakob [25, 26].

Parece que la protección del fibroendoscopio con una funda desechable, aunque permite protegerlo contra las secreciones del paciente, no garantiza la protección de éste frente a la contaminación por el fibroendoscopio.

“ *Puntos fundamentales*

Exploración de la laringe.
- La exploración de la laringe y de las cuerdas vocales sigue basándose en el espejo laríngeo, el fibroendoscopio y las ópticas rígidas.
- El fibroendoscopio y las ópticas rígidas son complementarios.
- El fibroendoscopio permite observar mejor la laringe.
- Las ópticas rígidas permiten observar mejor las cuerdas vocales.
- El estroboscopio es indispensable para la práctica foniátrica.
- La laringoscopia directa, asociada a ópticas de aumento y al microscopio, sigue estando indicada sobre todo para el estudio de los tumores y a menudo se asocia a un acto quirúrgico concomitante en caso de lesión benigna.
- El resto de técnicas endoscópicas sigue perteneciendo por lo general al ámbito de la investigación clínica.

Videoestroboscopia

La elevada frecuencia de la vibración de las cuerdas vocales exige recurrir a artificios de visualización como

Cuadro II.
Ventajas e inconvenientes de los métodos de exploración de la laringe según Koufman.

	Ventajas	Inconvenientes
Espejo	1. Vista de conjunto rápida 2. «Pronóstico» para la exploración con óptica rígida	1. Mal tolerado (reflejos nauseosos) 2. Solamente las vocales en fase fonatoria 3. Modifica la biomecánica laríngea
Óptica rígida	1. Excelente calidad óptica; es el mejor para obtener imágenes 2. Aumento; el mejor para la evaluación estroboscópica de algunas lesiones, especialmente las del borde libre de la cuerda vocal	1. Mal tolerada (reflejos nauseosos) 2. Modifica la biomecánica laríngea 3 Solamente las vocales en fase fonatoria 4. No puede evaluar todo el tracto vocal 5. No puede evaluar la laringe durante la palabra o el canto
Fibroendoscopio	1. Puede evaluar todo el tracto vocal 2. Bien tolerado por el conjunto de los pacientes 3. Puede evaluar la laringe en todo el tono e intensidad de la voz, así como durante la palabra o el canto 4. Constituye la mejor forma de evaluar la biomecánica laríngea, especialmente los modos anómalos de tensión muscular. 5. Adecuado para la estroboscopia	1. Calidad óptica y aumento inferiores a los que ofrece la óptica rígida

la estroboscopia [27, 28]. La estroboscopia moderna ha salido de los laboratorios de exploración vocal gracias a la facilidad de su empleo y a la fiabilidad de los equipos actuales.

La palabra estroboscopia proviene del griego *strobos,* rueda, y *skopein,* ver.

El estroboscopio es un instrumento que se emplea para el estudio de las fases del movimiento por medio de una fuente luminosa periódica. Utiliza el efecto óptico basado en la ley de Talbot, que define que la imagen percibida por la retina persiste durante 0,2 segundos: es el fenómeno de persistencia de la visión. Debido a que el ojo no puede percibir más de 5 imágenes por segundo, las secuencias de imágenes producidas a intervalos inferiores a 0,2 segundos persisten en la retina y se funden, produciendo la ilusión óptica de movimiento aparente. A esto se añade el fenómeno de correspondencia, según el cual, cuando el sistema visual percibe una serie rápida de imágenes fijas, el cerebro es capaz de llenar los vacíos que existen entre ellas e imagina que ve un objeto en movimiento continuo en tanto que las imágenes sucesivas solo difieran ligeramente unas de otras. Si las imágenes difieren demasiado, aparecerán desplazadas (como en la época de los primeros cinematógrafos).

Si el objeto vibrante se ilumina de forma estrictamente sincrónica, la imagen parece fija, ya que la luz ilumina siempre la misma fase del ciclo vibratorio Si la frecuencia de la fuente luminosa es ligeramente superior, va a captar fases sucesivas del ciclo vibratorio, dando la impresión de visión a cámara lenta.

Sin embargo, no debe olvidarse que el ciclo vibratorio que se observa es una imagen compuesta obtenida a partir de varios ciclos. Constituye por tanto una ilusión óptica que no plantea problemas en la observación de fenómenos regulares, pero que puede plantearlos cuando estudia fenómenos demasiado irregulares para ser iluminados por el flash y a continuación registrados por la cámara. Cabe pensar que dichos fenómenos escapan a toda observación.

Desde este punto de vista, los registros digitales a alta velocidad, que permiten obtener hasta 10.000 imágenes por segundo, se acercan más a la realidad al permitir observar ciclos reales. Debido a las dificultades de registro y al tiempo necesario para el estudio de las imágenes obtenidas, estas cámaras sólo se utilizan en la actualidad en algunos laboratorios de voz [29, 30].

Hoy en día, la estroboscopia es la herramienta clínica de elección para la observación de la vibración de las cuerdas vocales.

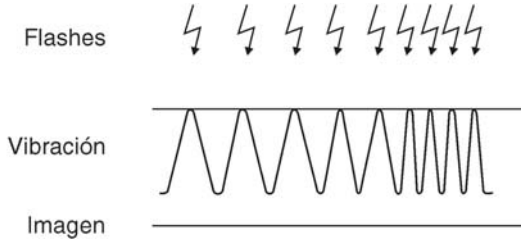

Figura 4. Principio de la estroboscopia. Imagen fija.

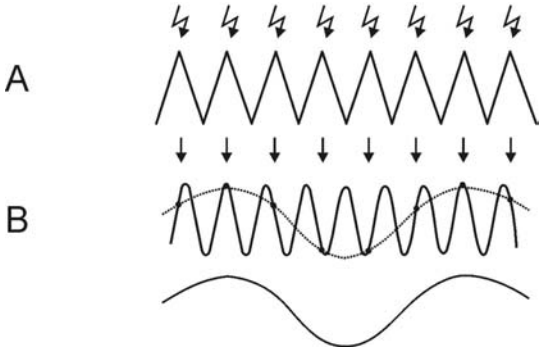

Figura 5. Principio de la estroboscopia. Impresión de cámara lenta.

El material estroboscópico básico se compone del sensor de vibración laríngea, la fuente de luz, la unidad electrónica de control y el pedal de mando.

El sensor, que a menudo es un micrófono de contacto, sirve para detectar la frecuencia vibratoria de las cuerdas y determinar la frecuencia de los destellos estroboscópicos.

También existen sistemas que emplean luz continua, obteniéndose el efecto estroboscópico a partir de un sistema de cierre y abertura u obturador.

La unidad de control permite variar el desfase entre la frecuencia de vibración y la frecuencia estroboscópica. Se puede así recorrer un ciclo vibratorio completo de 360° con la visión de una imagen fija (Fig. 4). Para dar la impresión de imagen a cámara lenta, el flash puede ser más rápido, de 2 a 4 Hz (Fig. 5). En los equipos actuales, se muestra la frecuencia fundamental y la intensidad de fonación. La unidad de control puede adaptarse en cierta medida a las variaciones del tono de la voz, aunque esta capacidad de adaptación es variable según los equipos.

A partir de determinado tono de voz, se produce una desmultiplicación, es decir, el flash no se produce cada ciclo sino cada 1/2 ciclo o cada 1/3 de ciclo. Inevitablemente, la calidad de la imagen que se obtiene es menor y parece más desenfocada. Por lo general, en los equipos de buena calidad, esta desmultiplicación aparece a partir de 400-500 Hz [31].

El haz puede dirigirse hacia la laringe de diversas formas: fibroendoscopio, óptica rígida, espejo laríngeo y microscopio quirúrgico [32, 33].

La mayoría de los estroboscopios poseen dos fuentes de luz, una continua y otra estroboscópica. La primera parte de la exploración se efectúa con luz continua, lo que informa sobre la movilidad de las cuerdas vocales y de la laringe. También se puede observar la morfología y el aspecto de las cuerdas: color, volumen, vascularización, integridad, y posibles lesiones. Por último, es posible apreciar el aspecto de la laringe supraglótica y sus movimientos durante la fonación, es decir, la presencia o ausencia de aducción transversal de los pliegues ventriculares y/o la aducción anteroposterior de la supraglotis.

El segundo tiempo comprende la exploración videoestroboscópica a cámara lenta, para lo que se pide al paciente que emita los sonidos /a/, /e /, /i/ y /u /. En la mayoría de los equipos modernos, la diferencia entre la frecuencia del flash y la frecuencia vibratoria de las cuerdas vocales viene determinada por el fabricante, y suele ser de 1-2 Hz. La exploración a cámara lenta se basa en la observación general de la vibración en función del registro y de la intensidad. Primero se estudia la fonación en el registro de la palabra o registro intermedio en el nivel de la frecuencia fundamental habitual de la voz, cuya media es de 220-250 Hz en la mujer y de 110-150 Hz en el varón.

El tercer tiempo se realiza en modo «fijo», aunque pocas veces se practica de forma habitual. En la práctica, puede observarse una imagen inmóvil en cualquier fase del ciclo vibratorio de 0 a 360°, obteniéndose el desfase con el pedal de mando. Las fases precedentes o que suceden inmediatamente al cierre gótico permiten demostrar pequeñas lesiones del borde libre, como seudoquistes serosos y nódulos. Los bordes libres aparecen netos y bien delimitados, apreciándose con facilidad la fase de máxima abertura. El modo «fijo» ofrece, para los que lo emplean de forma habitual, gran nitidez, superior a la que se puede obtener fijando la imagen de vídeo obtenida en el modo de «cámara lenta».

Después, si es posible, se estudia el vibrador laríngeo durante la emisión de sonidos en el denominado registro «de pecho» (frecuencias graves) y a continuación en el registro denominado «de cabeza» (frecuencias agudas) [28].

Frecuencia fundamental

Conviene que la exploración se prolongue durante al menos 1 segundo para que se estabilice bien la frecuencia fundamental.

Se deben estudiar las variaciones de la vibración en función de la altura tonal en los cantantes y en los profesionales de la voz (profesores, abogados, telefonistas, etc).

Al poner en tensión las cuerdas vocales durante la fonación a frecuencias elevadas, se favorece la observación de lesiones intra o submucosas, como los quistes epidermoides.

La interpretación debe tener en cuenta datos fisiológicos. Así, la frecuencia fundamental es más elevada cuando:

- la cuerda vocal está más tensa y/o más rígida;
- la parte vibrante es más corta;
- la masa es menor;
- la presión subglótica es mayor.

Simetría

También se estudia la simetría vibratoria entre las dos cuerdas vocales.

Debe distinguirse la simetría en amplitud y la simetría en fase. La vibración es simétrica en amplitud cuando la extensión del desplazamiento lateral es idéntica para ambas cuerdas y es simétrica en fase cuando los momentos de cierre y de abertura máximos son sincrónicos para las dos cuerdas. La simetría en amplitud puede perturbarse sin que se altere la simetría de fase, y a la inversa.

Las asimetrías de movimiento se producen cuando existen diferencias en las propiedades mecánicas de las cuerdas vocales (elasticidad, viscosidad, tensión, volumen, forma o posición).

Regularidad

Se debe controlar también la periodicidad o regularidad.

Dicho parámetro consiste en la regularidad de los diferentes ciclos sucesivos a nivel de la misma cuerda vocal. Esta característica se aprecia mejor en modo «fijo». Si la vibración es perfectamente regular, la imagen del borde libre de la cuerda permanece estática en el modo «fijo». Por el contrario, en caso de aperiodicidad o irregularidad, se puede ver un temblor del borde libre.

Para que exista una vibración periódica, deben estar en equilibrio las propiedades mecánicas de la cuerda vocal y la presión subglótica respiratoria. Esta situación puede alterarse cuando las cuerdas vocales presentan diferencias mecánicas, se modifica la homogeneidad de las mismas, o existe una incapacidad para mantener constante el tono de los músculos vocales o la presión subglótica.

Cierre

Se debe verificar la calidad del cierre glótico. Para ello es necesaria la estroboscopia, ya que las cuerdas vocales aparecen borrosas con la luz continua. El cierre glótico se define como el contacto o la aproximación de las cuerdas vocales, y corresponde a los 0° del ciclo vibratorio.

La duración del cierre glótico aumenta con la disminución de la altura tonal y el aumento de la intensidad vocal.

Bless, Hirano y Feder [28] han propuesto una clasificación de las formas de cierre glótico incompleto, distinguiendo las hendiduras longitudinal, posterior y anterior, la glotis en «reloj de arena», la glotis oval y la glotis irregular.

También se puede apreciar la posición del cierre glótico, que suele ser medial. Puede ser paramedial, por ejemplo, en caso de parálisis recurrencial unilateral con compensación contralateral.

El cierre glótico incompleto puede deberse a la aducción incompleta de las cuerdas vocales, a que el borde de una de ellas o de ambas sea irregular o rígido, y a la presencia de cualquier obstáculo que se interponga entre ambas cuerdas.

La estroboscopia puede utilizarse para calcular la duración de las diferentes fases del ciclo vibratorio. Se puede medir así el tiempo de cierre glótico, el tiempo de abertura glótica, el cociente de abertura, el cociente de velocidad o el índice de velocidad [34].

Amplitud

La amplitud representa la extensión del desplazamiento lateral de la cuerda vocal con respecto al eje de simetría de la vibración. Por tanto, comprende el movimiento de separación lateral o abducción seguido del movimiento de aproximación hacia la línea media o aducción.

Desde el punto de vista fisiológico, corresponde a la vibración musculoligamentosa de base, existiendo variaciones fisiológicas de la amplitud. El aumento de la intensidad vocal implica una mayor amplitud. Por el contrario, el aumento de la frecuencia fundamental conlleva la disminución de la amplitud, e incluso su desaparición en la voz de falsete.

La amplitud disminuye cuando:

- la parte vibrante es mas pequeña;
- la cuerda vocal es más rígida;
- la masa de la cuerda vocal es mayor;
- existe algún obstáculo;
- la presión subglótica disminuye.

Onda mucosa

La onda mucosa representa su desplazamiento en forma de ola sobre el músculo vocal subyacente. En realidad, es un desplazamiento añadido a la vibración muscular subyacente. La onda mucosa se desplaza en el plano vertical, de abajo arriba, existiendo un desfase entre el plano superior y el plano inferior del borde libre de la cuerda vocal.

Cuando no existe vibración de una porción o de la totalidad de la cuerda vocal, se habla de parada estroboscópica, parada fonatoria, silencio fonatorio e incluso de fijación estroboscópica. No se observa amplitud ni ondulación, mientras que con luz continua la movilidad de la cuerda vocal puede conservarse.

Si la parada estroboscópica sólo aparece en una zona frecuencial determinada (isla tonal), debe sospecharse una disfonía funcional. Por el contrario, si dicha parada esta presente en toda la tesitura, debe sospecharse un proceso infiltrante [35-37].

Cuanto más gruesa sea la mucosa, menos marcada será la onda mucosa. Cuando la mucosa es parcialmente rígida, la ondulación se detiene en esta porción. Por último, cuanto mayor sea la presión subglótica, más marcada será la onda mucosa [31, 38-40].

Registro de las imágenes

Desde el punto de vista de la cámara, es difícil hacer recomendaciones, debido al carácter rápidamente cambiante de este campo. El precio de las cámaras CCD, ligeras y adaptables a las ópticas rígidas o a los fibroendoscopios, ha disminuido notablemente, por lo que han dejado de ser exclusivas de los servicios hospitalarios. Es necesario garantizar que la cámara sea sensible a menos de 7 lux, que es el máximo tolerable con los fibroendoscopios.

El vídeo es inseparable de la estroboscopia. También resulta aquí muy difícil proponer el equipo estándar. Ha desaparecido completamente el U-matic, que era indispensable para los registros de calidad vocal hasta hace algunos años. El Súper-VHS es recomendable cuando se desea guardar o reproducir las imágenes, aunque por lo general, en la práctica privada suele ser suficiente el simple VHS si no hay una gran preocupación por conservar o reproducir las imágenes [41].

Es fundamental que el magnetoscopio esté equipado con la función de avance fotograma a fotograma, así como de la búsqueda rápida hacia delante y hacia atrás. Los generadores de caracteres pueden ser útiles para la identificación del paciente. El generador de código-tiempo facilita la medida temporal y el retorno a secuencias específicas.

Las impresoras ya no son objetos de lujo. Permiten incluir las imágenes en la historia clínica y comunicarlas fácilmente entre las personas encargadas del paciente. La comparación entre imágenes sucesivas permite observar la evolución sin volver al registro precedente [42]. La videoestroboscopia se observa en un monitor o, en su defecto, en una pantalla de televisión.

El micrófono que registra el sonido va incorporado a la cámara. También puede unirse a un pie cerca de la cámara o bien fijarlo con un hilo al cuello del paciente.

La capacidad de almacenamiento de los ordenadores personales (40 gigabytes o más), asociada al desarrollo de programas de gestión de historias clínicas y de imágenes han dado lugar a la aparición de sistemas «totalmente digitales». La historia clínica del paciente y las secuencias de vídeo se almacenan en el mismo ordenador, donde pueden archivarse, actualizarse y consultarse. También se pueden copiar a un disco CD-ROM o DVD para el paciente o para otro especialista al que se remita el paciente, e incluso transmitirse por correo electrónico a otro ordenador a distancia o en red.

El tratamiento digital de las imágenes permite también realizar cálculos de cuantificación de superficie y de los movimientos [43, 44]. Se pueden determinar los modos de abertura y cierre, la forma de abertura glótica, calcular la relación entre el tiempo de abertura y el de cierre, así como calcular la superficie de la zona donde se observa un hecho determinado [45].

El coste de estos equipos les hace asequibles tanto para los servicios hospitalarios como para la práctica privada, siendo previsible que reemplacen completamente a los registros de vídeo en los próximos años.

“ *Puntos fundamentales*

En la estroboscopia se debe observar:

- La simetría vibratoria entre ambas cuerdas vocales.
- La regularidad de la vibración.
- La calidad del cierre glótico:
  cierre completo;
  hendidura longitudinal;
  hendidura posterior;
  hendidura anterior;
  glotis en «reloj de arena»;
  glotis oval;
  glotis irregular;
- La amplitud de la vibración.
- La onda mucosa.

Quimografía

Videoquimografía

El principio de la videoquimografía se basa en el hecho de que cada imagen de vídeo se compone de 512 líneas con una captación de 30 imágenes por segundo. Si se selecciona una sola línea, se puede obtener un ritmo de captación de 8.000 líneas por segundo. La captación de esta única línea es la que va a aparecer en el monitor según un eje vertical, pero a costa de perder la imagen en dos dimensiones, ya que sólo se muestra una línea. La duración de cada imagen en el monitor es de 18,4 mseg, lo que representa un proyección de algo más de 54 imágenes por segundo [46].

La aplicación clínica de la videoquimografía ha sido desarrollada por Schutte y Svec [46].

La cámara realiza funciones según dos modos. En el primero de ellos, la cámara funciona como una de tipo blanco y negro normal. En el segundo, se registra una sola línea tomada a nivel de la parte vibrante de las cuerdas vocales a razón de 8.000 imágenes por segundo. El monitor sólo va a mostrar el modo vibratorio registrado a nivel de esta línea. La fuente de luz es continua.

Se puede pasar de un modo a otro por medio de un pedal. La videoquimografía permite observar el modo vibratorio de la cuerda vocal en una imagen que reúne todos los ciclos vibratorios a nivel de la línea de interés. Es posible apreciar la vibración para las voces muy disfónicas y sopladas en las que la estroboscopia podría resultar ineficaz. También se pueden comparar las diferencias de fase y de amplitud vibratoria entre ambas cuerdas vocales en un punto determinado. Asimismo, se pueden apreciar las irregularidades fisiológicas de la vibración.

Aparte de la ausencia de resolución espacial de la imagen, la manipulación del videoquimógrafo exige entrenamiento, sobre todo para asegurar la estabilidad de la línea de registro entre las dos modalidades de observación. La interpretación de las imágenes exige también experiencia, incluso para los estroboscopistas expertos. Hasta ahora, sigue siendo una herramienta de laboratorio.

Quimografía digital

La quimografía también se puede obtener a partir del registro digital de alta velocidad [47]. Se pueden obtener varios quimogramas en diferentes puntos de la glotis, consiguiendo apreciar así el modo de vibración anteroposterior. Los algoritmos para el tratamiento de las imágenes permiten evitar errores debidos a los movimientos del endoscopio o del explorador.

Videoestroboquimografía

Algunos autores realizan el análisis quimográfico de un registro estroboscópico previo [48].

Laringoscopia bajo anestesia general

Se la suele calificar como laringoscopia directa y puede ir seguida de un acto terapéutico [49], para lo que se recurre a la suspensión y al microscopio. Desde el progreso experimentado en la laringología indirecta con los fibroendoscopios [50] y las ópticas rígidas [21], cada vez se recurre con menos frecuencia a la antiguamente denominada endoscopia «diagnóstica». En ciertos casos especialmente difíciles de profesionales de la voz o de pacientes previamente intervenidos, puede proponerse únicamente con intención diagnóstica.

Posición del paciente

El paciente se coloca en decúbito supino (Fig. 6C). Sigue siendo recomendable colocar la cabeza en la posición de Chevalier-Jackson: el cuello se sitúa en flexión y la cabeza en ligera extensión para exponer la laringe lo mejor posible. El error que se comete con más frecuencia consiste en colocar el cuello en hiperextensión. Por el contrario, aumentar la flexión es útil si la exposición resulta difícil debido a las condiciones anatómicas del paciente (cuello corto, arcada dental superior prominente, abertura bucal limitada, epiglotis corta y fláccida, etc.).

Colocación del laringoscopio

La maniobra se inicia tras haber recibido la conformidad del anestesista. El cirujano permanece sentado a la cabecera del paciente, sujetando el laringoscopio con una mano, mientras separa las arcadas dentales con la otra. La hoja se introduce hacia la pared orofaríngea posterior, cargando la base de la lengua. A continuación, se dirige hacia la epiglotis y se carga la epiglotis suprahioidea. En caso de lesión suprahioidea, la hoja se dirige hacia la valécula contraria, de forma que la epiglotis quede todo lo libre que sea posible. A continuación se bascula la epiglotis hacia delante pero siempre traccionando hacia arriba. Debe evitarse utilizar la arcada dental superior como punto de apoyo para esta maniobra, ya que existe el riesgo de extraer o fracturar algún diente. Se discute el uso de los protectores dentales, ya que por su volumen pueden dificultar la colocación del laringoscopio, siendo a menudo suficiente introducir una compresa de 10×10 cm. En caso de desdentación parcial, el protector resulta más útil, al impedir la luxación de las piezas restantes. La hoja debe colocarse de forma adecuada bajo control visual. En la posición más habitual, el tubérculo epiglótico y la comisura anterior deben quedar libres. Por supuesto, la colocación del laringoscopio puede variar según la intervención que se vaya a practicar. A continuación, se coloca la suspensión. Se recomienda que el apoyo no se efectúe directamente sobre el tórax, sino sobre una mesa de apoyo situada por encima para no impedir la expansión de la caja torácica [51]. Si la exposición es difícil, además de la flexión, se recurre a un laringoscopio más pequeño, así como a la elevación del brazo del laringoscopio más que a aumentar la fuerza entre la suspensión y el laringoscopio. La exposición de la comisura anterior también se facilita ejerciendo presión externa a nivel del cartílago tiroides o cricoides, bien por parte del ayudante o con una banda de tejido elástico como propuso hace muchos años Bouchayer [52, 53]. En caso de epiglotis demasiado corta o fláccida y enrollada hacia la laringe, este autor propone además tirar de ella pasando un punto.

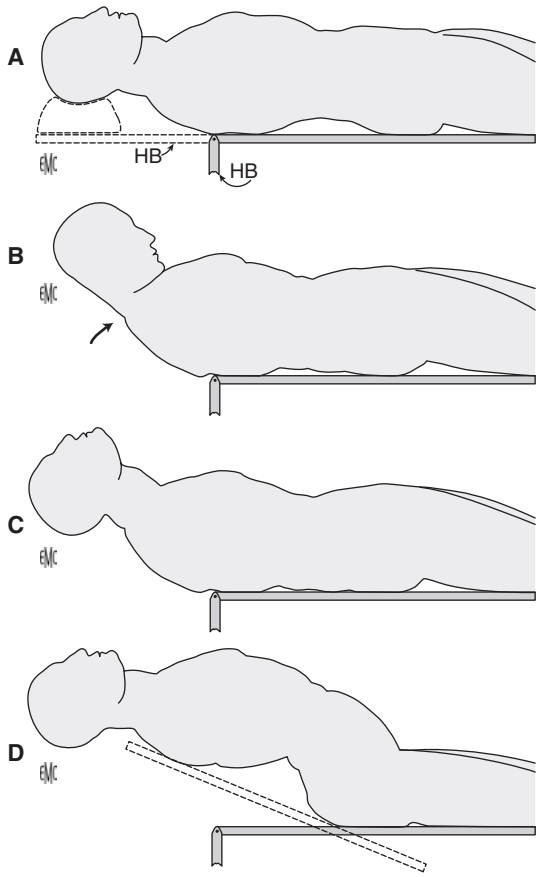

Figura 6. Esquema de la laringoscopia directa. Posición adecuada (según Chevalier-Jackson, 1915).
A. Decúbito supino.
B. Cabeza y cuello en flexión. La flecha señala la articulación occipitoatloidea.
C. Cabeza ligeramente en extensión, cuello en flexión (posición correcta).
D. Espalda arqueada, cabeza en extensión (posición incorrecta).

Exploración de la laringe

El microscopio permite detectar las lesiones pequeñas. La exploración de las cuerdas vocales mediante palpación y estiramiento se hace bajo microscopio y en el

15-30% de los casos permite demostrar lesiones asociadas a la lesión principal [54]. Sin embargo, la visión que ofrece es en línea recta, por lo que resulta difícil explorar los ventrículos, la cara inferior de las cuerdas vocales o la región subglótica. Por ello resulta indispensable recurrir a las ópticas de visión lateral. Es útil disponer de ópticas de 25 o 30° y de 70°. Se han comercializado ópticas creadas específicamente para la laringoscopia, aunque en los centros multidisciplinarios pueden compartirse con las de urología.

También existen ópticas e instrumentos acodados que permiten la observación de la laringe en los casos de suspensión difícil, e incluso sin ella [55], aunque estos instrumentos no están disponibles actualmente en el mercado europeo ni estadounidense.

Endoscopia de contacto

Más recientemente, Andrea ha propuesto la endoscopia de contacto a nivel del epitelio de la cuerda vocal con el objetivo de realizar una citología «in vivo» [56].

La técnica deriva de la microcolpohisteroscopia. Las células de las capas superficiales del epitelio se tiñen con azul de metileno y se observan in situ con el endoscopio de contacto. Se investigan diferentes parámetros celulares: regularidad del epitelio, dimensión y color del núcleo, inclusiones citoplasmáticas, etc.

Endoscopia con autofluorescencia

La mucosa se observa utilizando una luz azul (380-460 nm). Las lesiones precancerosas o cancerosas presentan un aspecto rojo-violeta, mientras que los tejidos sanos ofrecen un reflejo verde claro. Las lesiones hiperplásicas tienen un aspecto verde claro, pero más intenso o incluso blanquecino en comparación con los tejidos sanos [57]. La exploración puede combinarse con la endoscopia de contacto: se denomina entonces *«endoscopia compacta»* [58].

Según los autores, esta técnica complementaria de la endoscopia facilita la detección y observación de las lesiones (pre) neoplásicas. La correlación entre la endoscopia compacta y la histología es del 88%. Las zonas inflamatorias o cicatriciales constituyen un riesgo de resultados falsos positivos. Por el contrario, los epitelios con hiperqueratosis muy gruesa son un riesgo de resultado falso negativo.

La autofluorescencia también puede realizarse mediante laringoscopia indirecta [59]. La correlación con la endoscopia compacta es del 89%.

Endoscopia con diagnóstico fotodinámico

Esta técnica también se basa en la fluorescencia especial de los tejidos cancerosos o precancerosos después de la inyección, aplicación local o inhalación de una sustancia con efecto fotodinámico. La sensibilidad de este método para el diagnóstico de cánceres faringolaríngeos tras la inhalación de ácido 5-aminolevulínico es del 96% [60].

Estereoendoscopia

Existen actualmente endoscopios que pueden proyectar directamente en un monitor imágenes alternas, dando la impresión de una imagen en tres dimensiones [61]. Este efecto también se puede obtener en visión directa si el explorador lleva gafas especiales. Esta técnica se menciona sólo a título de curiosidad.

Laringología pediátrica (Fig. 7, 8)

Ha experimentado grandes avances, tanto en el plano del conocimiento de las lesiones, como en el de sus tratamientos, gracias al progreso de la anestesia y de las ópticas [17, 62, 63]. El material deriva del empleado en el adulto, adaptado por supuesto al niño. Las ópticas rígidas son indispensables y pueden emplearse las de rinosinusología. Se recomiendan los diámetros de 2,8 y 4 mm.

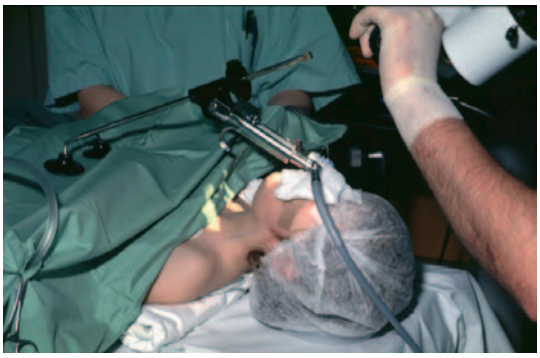

Figura 7. Laringoscopia directa diagnóstica en el niño.

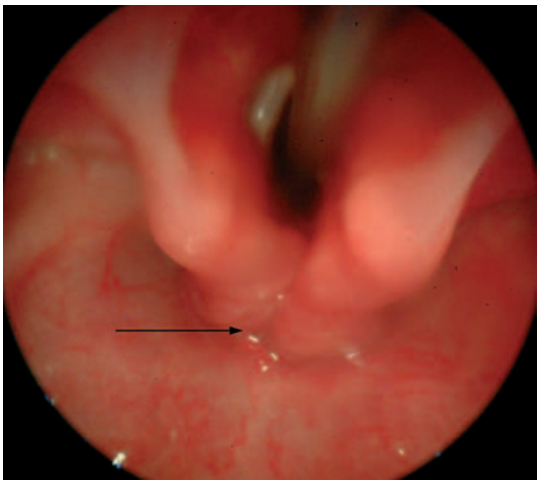

Figura 8. Laringoscopia intervencionista en el niño con ventilación de alta frecuencia. Diastema de tipo I (limitado al cricoides).

El niño se coloca en decúbito supino con la cabeza ligeramente deflexionada. La laringe se expone sin cargar la epiglotis, ya que es muy reflexógena. Para esta maniobra resulta muy útil el laringoscopio de tipo Macintosh. La óptica rígida se guía con la otra mano desde la laringe hasta la carina. En caso de laringoscopia en suspensión, conviene evitar el apoyo forzado sobre la arcada dental superior, que es muy maleable en el niño pequeño.

Material

Desde Kleinsasser [49], que definió la microcirugía laríngea moderna, se han descrito múltiples modelos de laringoscopios y de microinstrumentos, tanto para la cirugía con instrumental frío como con láser (Fig. 9). Es difícil mencionarlos todos o establecer preferencias entre los fabricantes.

No obstante, se recomienda disponer de varios laringoscopios adaptados al adulto, al niño, al niño pequeño y al recién nacido [64]. Es aconsejable tener un modelo con el extremo distal elevado para la adecuada exposición de la comisura anterior. En caso de exposición difícil, resulta muy útil emplear un laringoscopio de diámetro vertical pequeño y gran diámetro horizontal. La guía para la luz fría debe fijarse lateralmente y desembocar en la luz de la hoja, pero aproximadamente a 1/2 cm del extremo distal para que no se empañe con la sangre o las secreciones.

También existen laringoscopios más largos (denominados subglotiscopios) para la exposición de la subglotis [65]. Las ópticas rígidas son indispensables para la

Figura 9. Colocación para laringoscopia directa con microcirugía.

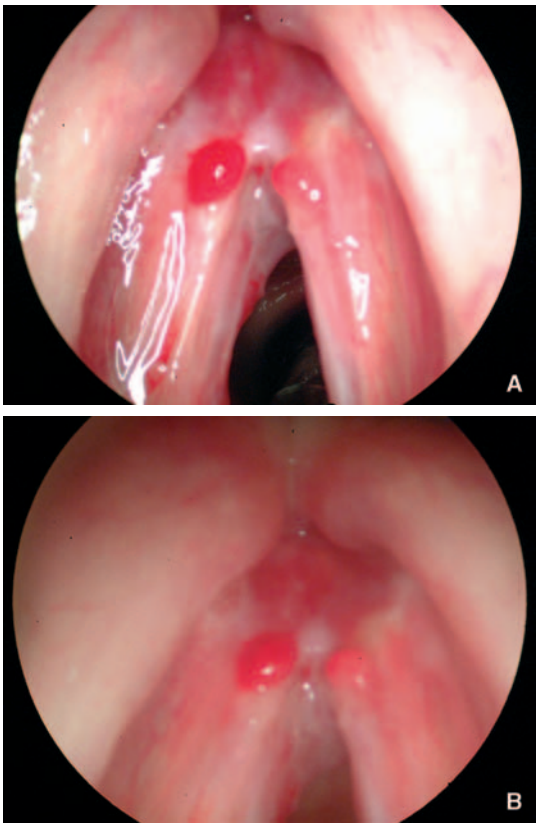

Figura 10. Laringoscopia directa. Cáncer de la comisura anterior.
A. Exploración con la óptica de 90°.
B. Exploración con la óptica de 70°.

exploración de las lesiones, tanto si son benignas como malignas (Fig. 10). Conviene disponer de ópticas de diferentes grados (0°, 30°, 70°) [56, 66].

Actualmente, todos los microscopios pueden equiparse con cámaras de fotografía y de vídeo.

La visión de la intervención en el monitor desempeña una función didáctica y facilita asimismo el trabajo del anestesista para conseguir la calidad de relajación deseada. Por último, también motiva al personal del quirófano.

■ Electromiografía

Definición

La electromiografía es una prueba de detección, que consiste en recoger la actividad eléctrica de un músculo en actividad por medio de dos electrodos apropiados, amplificar las señales obtenidas y derivarlas a un osciló-grafo de rayos catódicos y actualmente a una pantalla de ordenador, en la que se pueden estudiar las señales obtenidas. Estas señales pueden registrarse en papel o almacenarse en el disco duro del ordenador.

La unidad funcional del sistema nervioso periférico está constituida por una célula del asta anterior de la médula, el axón que parte de dicha célula y recorre el nervio periférico, y finalmente, por todas las fibras musculares inervadas por las terminaciones de este axón. Este conjunto constituye la unidad motora [67].

La organización de las unidades motoras de los músculos laríngeos es similar a la de los músculos estriados; la semiología eléctrica es la misma [68]. No obstante, los músculos laríngeos presentan algunas peculiaridades [67, 68]. Forman parte de los músculos estriados más rápidos del cuerpo humano. Las unidades motoras son muy pequeñas (tres a cinco fibras musculares por unidad motora) y se superponen [67]. Las características de los potenciales de acción normales son:

- una amplitud de entre 100-400 µV;
- una duración de 3-6 mseg [67].

Técnicas propuestas para el registro de los potenciales

Se han utilizado electrodos de superficie colocados en la piel o situados por vía endoscópica en la hipofaringe a la altura del músculo cricoaritenoideo posterior, aunque carecen de especificidad [69, 70].

Las técnicas invasivas pueden ser transcutáneas o endoscópicas [71], mediante laringoscopia indirecta o directa. En estos casos, se emplean electrodos similares a las agujas de ganchillo o concéntricos de tipo bipolar o monopolar.

En el paciente consciente capaz de hablar e inspirar profundamente a demanda, se suele emplear la vía de acceso transcutánea y las agujas concéntricas bipolares [69, 72].

La vía transcutánea que se emplea con más frecuencia consiste en pasar el electrodo a nivel del ligamento cricotiroideo. El paciente se encuentra acostado, con la cabeza en ligera extensión.

Al dirigirse en sentido lateral y superior, se encuentra el músculo tiroaritenoideo inferior, que es el músculo de la cuerda vocal. Al realizar la inserción se puede analizar el músculo cricotiroideo. Se puede alcanzar el músculo cricoaritenoideo posterior por vía transcutánea lateral. También se puede llegar por vía endoscópica, por la que además del músculo cricoaritenoideo posterior y del músculo tiroaritenoideo inferior, se accede al músculo interaritenoideo. El músculo cricoaritenoideo lateral, que no se suele explorar, es accesible a través de la pared interna del seno piriforme mediante laringoscopia directa [73, 74].

No suele ser necesario aplicar anestesia local por vía transcutánea, sino que se recurre más a menudo a ella por vía endoscópica, aunque puede modificar los potenciales registrados.

En función del grado de contracción durante la exploración normal, se puede observar un trazado simple, correspondiente a una o varias unidades motoras, un trazado intermedio, correspondiente a muchas más unidades motoras, pero con la línea de base siempre visible y, por último, un trazado de interferencia, en el que los potenciales son tan numerosos que interfieren entre ellos y desaparece por completo la línea de base.

El acceso a los músculos laríngeos y la certeza de evaluar el músculo elegido exigen tener conocimientos anatómicos específicos. Es aconsejable la colaboración del otorrinolaringólogo y del electrofisiólogo [75]. El primero inserta la aguja en el músculo elegido y el

Figura 11. Electromiografía por vía transcutánea a través del ligamento cricotiroideo.

segundo se encarga de manipular el equipo de electromiografía, con una interpretación conjunta de los datos de la exploración (Fig. 11).

Interpretación y clasificación de los trazados electromiográficos

La interpretación de los trazados requiere el análisis de tres parámetros [75]:
- el reclutamiento (normal o disminuido);
- la morfología de los potenciales de unidad motora (normal, anómala);
- la presencia o no de actividad espontánea.

Para la interpretación de los trazados electromiográficos en las parálisis laríngeas, Koufman [76] propone la clasificación que se recoge en el Cuadro III.

En las distonías, los potenciales muestran una amplitud aumentada con salva *(burst)* prefonatoria [77, 78]. Estas modificaciones no son patognomónicas, y pueden observarse también en la disfonía «hipercinética». Por otro lado, en este trastorno, los trazados electromiográficos pueden encontrarse dentro de los límites normales, en relación con las fluctuaciones vocales características de esta afección [79].

En los temblores y las mioclonias, la electromiografía precisa las características del movimiento anómalo (refuerzos de actividad a frecuencias regulares o variables) y permite establecer su correlación con la señal acústica [80].

En el marco de los trastornos centrales y las alteraciones musculares (miopatías), la interpretación de los trazados no muestra ninguna especificidad con relación al resto de músculos estriados.

Indicaciones

Interés diagnóstico

En las inmovilidades laríngeas, la electromiografía tiene interés diagnóstico [81, 82] desde el punto de vista del:
- diagnóstico diferencial de las parálisis laríngeas (anquilosis, distonía, etc.) [83];
- diagnóstico topográfico (territorio de inervación y nivel de la lesión del nervio: nervio laríngeo inferior, nervio vago, nervio laríngeo superior, lesión uni o bilateral) [84, 85];
- diagnóstico etiológico (esclerosis lateral amiotrófica, miastenia, distonía, miopatías) [86, 87].

La electromiografía laríngea precisa el diagnóstico de los movimientos anómalos, sobre todo en el caso de los temblores, las mioclonias y las distonías laríngeas.

Aporta también argumentos diagnósticos en las disfonías psicógenas y en los trastornos de la motilidad laríngea de origen central.

Interés pronóstico

En las parálisis laríngeas, ha quedado demostrado su interés pronóstico en cuanto a la existencia de recuperación nerviosa, pero esto no garantiza que se vaya a recuperar la movilidad cordal, debido a un posible fenómeno de sincinesia [88]. En este caso, existe actividad, pero los músculos vocales han perdido su especificidad de músculo aductor o abductor. La cuerda está inervada, pero permanece inmóvil.

En las parálisis unilaterales, aunque la cuerda permanezca inmóvil, los mejores resultados se observan por lo general cuando la electromiografía muestra un trazado profuso [72]. Esto ayuda a tomar decisiones terapéuticas más racionales (rehabilitación sola o medialización de la cuerda y su tipo), aunque no es indispensable para proponer el tratamiento de una parálisis laríngea [89].

Interés terapéutico

En las disfonías espasmódicas y en las distonías laríngeas, la electromiografía realizada con aguja de detección hueca permite la inyección de toxina botulínica bajo control electromiográfico del músculo [90].

Riesgos

Se considera que esta exploración, aunque se tolera muy bien, es una prueba invasiva. Se han recogido complicaciones poco frecuentes en la bibliografía [91] (laringoespasmo, edema, hematomas o hemorragia). Las contraindicaciones relativas son los trastornos de la coagulación y las parálisis bilaterales en cierre de la laringe. Algunas veces se prescribe profilaxis antibiótica en los portadores de prótesis valvulares cardíacas [67].

Las parálisis laríngeas bilaterales constituyen un caso especial, que debe considerarse con mucha atención debido al tamaño de la glotis y al riesgo de descompensación respiratoria aguda. Si la electromiografía se practica por una parálisis bilateral en aducción, deben respetarse todas las condiciones de seguridad (material de intubación e incluso preparativos de una traqueotomía).

En la práctica, los pacientes pueden quejarse de dolores cervicales que persisten a veces hasta varias horas después de la exploración, siendo suficiente un tratamiento analgésico simple. El estrés generado por la exploración produce a veces reflejos vagales, por lo que

Cuadro III.
Clasificación de los trazados electromiográficos en las parálisis laríngeas, según Koufman.

Clases	Actividad espontánea	Reclutamiento de unidades motoras	Morfología de los potenciales de unidad motora	Interpretación/pronóstico
I	Ausente	Normal	Normal	Normal
II	Ausente	Disminución	Polifásico de reinervación	Reinervación
III	Ausente	Disminución	Gigante	Desnervación crónica
IV	Presente	Disminución	Polifásico	Equívoco
V	Presente	Ausente	Fibrilaciones, mioquimias, etc.	Desnervación

la prescripción de ansiolíticos y/o analgésicos de acción rápida antes de la electromiografía puede ser útil para mejorar la tolerancia en algunos pacientes.

“ *Puntos fundamentales*

Electromiografía.

- Se suele practicar por vía transcutánea en la consulta.
- Es conveniente la colaboración del otorrinolaringólogo y del electrofisiólogo.
- Interés diagnóstico:
  - diagnóstico diferencial de las inmovilidades laríngeas (parálisis, anquilosis, distonía);
  - diagnóstico topográfico de la lesión nerviosa;
  - diagnóstico etiológico (esclerosis lateral amiotrófica, miastenia, distonía, miopatía).
- Interés pronóstico:
  - recuperación nerviosa;
  - el fenómeno de las sincinesias explica la inmovilidad cordal a pesar de la recuperación nerviosa.
- Interés terapéutico:
  - referencia para las inyecciones intramusculares.

■ Glotografía

La glotografía permite el estudio indirecto del movimiento de las cuerdas vocales. Se distingue la electroglotografía [92], la fotoglotografía [93], la glotografía de flujo (o por filtración inversa) [94], la ecoglotografía [95], la glotografía digital de alta velocidad [96], la estroboglotografía [45] y la glotografía electromagnética [97].

- La electroglotografía fue descrita por primera vez por Fabre en 1957 [98]. Permite apreciar las variaciones de contacto entre las cuerdas vocales durante la fonación por medio de dos electrodos colocados en la piel a ambos lados de la laringe. Entre ellos circula una corriente eléctrica de muy escasa intensidad y de alta frecuencia, tanto mejor cuando las dos cuerdas vocales están en íntimo contacto. La corriente sufre por tanto una resistencia variable durante la vibración de las cuerdas. Al analizar la señal, se puede obtener indirectamente la representación de la oscilación glótica.
- La fotoglotografía se basa en aplicar una fuente luminosa contra la piel por debajo de la laringe. La luz difundida en la laringe se capta por una célula fotoeléctrica colocada por encima de la misma. La intensidad de la luz captada es directamente proporcional al grado de abertura de las cuerdas vocales.
- La glotografía de flujo (por filtración inversa) permite apreciar el flujo de aire a nivel de la glotis a partir de las variaciones de flujo captadas en la boca. El principio del funcionamiento se basa en la aplicación de un filtro que reproduce el efecto inverso del de las cavidades de resonancia.
- La ecoglotografía es la aplicación de la ecografía al estudio del movimiento de las cuerdas vocales, y permite apreciar los componentes horizontales y verticales del movimiento vibratorio.
- La glotografía digital de alta velocidad se basa en el tratamiento de las imágenes registradas a alta velocidad. Dicho tratamiento proporciona una curva que corresponde al movimiento de cada cuerda vocal. Estas curvas se someten a continuación a una simulación por ordenador, considerando la cuerda vocal como un oscilador con dos masas. De esta forma se puede obtener con buena fiabilidad la presión subglótica, la tensión muscular y la masa vibrante. También se pueden medir las asimetrías de movimiento entre ambas cuerdas vocales o entre la parte anterior o posterior de las mismas.
- La estroboglotografía combina la estroboscopia y la electroglotografía. Esta técnica proporciona más información temporal y espacial sobre el modo de abertura de las cuerdas vocales en vibración. El sistema permite también la obtención de imágenes digitales en color. Se puede observar así mejor el contorno de la superficie glótica y hacer cálculos de superficie.
- La glotografía electromagnética utiliza ondas electromagnéticas de alta frecuencia. Se puede trabajar en modo de difracción con dispersión anterior de las ondas o en reflexión con dispersión posterior. Según Titze, el trabajo en modo de reflexión es el más fiable. Los sensores electromagnéticos pueden utilizarse también sin contacto directo con la piel.

Estas técnicas se emplean en el laboratorio para el estudio de la fisiología y la fisiopatología de las cuerdas vocales. Con excepción de la electroglotografía, su aplicación clínica sigue siendo posible, pero restringida.

■ Técnicas de imagen

Pruebas de imagen

Los progresos experimentados en las pruebas de imagen de la laringe han sido considerables estos últimos años. Las TC helicoidales están en vías de reemplazar a las convencionales [99], ya que son mucho más rápidos y permiten la reconstrucción tridimensional de la laringe [100]. El tratamiento de las imágenes permite prácticamente una endoscopia virtual [101, 102] en tiempo real.

Esto resulta muy útil para la observación de las estenosis laringotraqueales y los cánceres extensos, las modificaciones anatómicas del armazón osteocartilaginoso o los resultados de una reconstrucción.

Los equipos de resonancia magnética más modernos permiten observar la faringolaringe en movimiento sin riesgo de irradiación para el paciente. Se habla así de cinerresonancia magnética [103].

Sin embargo, no se pueden observar las pequeñas lesiones de las cuerdas vocales. En estos casos, la endoscopia sigue siendo insustituible, y el diagnóstico de certeza sigue basándose en la histología [101].

Ecografía

Ecografía en modo B o Doppler color

Se puede explorar la luz de la endolaringe, las cuerdas vocales y sus movimientos mediante ecografía, siempre que la laringe no se haya osificado, por lo que esta técnica resulta útil sobre todo en los niños, en los que puede detectar malformaciones congénitas prenatales [104-106].

Las experiencias publicadas se refieren sobre todo a la ecografía en modo B, en tiempo real y con escala de grises. La ecografía Doppler color aumenta la sensibilidad del método y es tan exacta como la laringoscopia para el diagnóstico de las parálisis o paresias de la cuerda vocal, lo que no ocurre con la ecografía en modo B [107].

Ecografía endoscópica de alta frecuencia

Durante la endoscopia directa, y tras la irrigación de la laringe con suero fisiológico, se introduce en ella una sonda de ecografía de alta frecuencia (10-20 MHz; 30 MHz) [106].

Esta técnica permite medir la extensión vertical de los cánceres de más de 3 mm. También se puede observar la invasión del cartílago tiroides o de la comisura anterior. No parece útil para la detección de lesiones precancerosas o microinvasivas.

Videofluoroscopia y cinefluoroscopia [108]

Aparte del estudio de los movimientos de aducción paradójica de las cuerdas vocales, se reservan para el análisis de los movimientos de la encrucijada aerodigestiva superior que intervienen en la deglución.

Bibliografía

[1] Czermak JN. In: *Practical use of the laryngoscope. Selected monographs*. London: The New Sidenham Society; 1861. p. 80.

[2] Mackenzie M. The laryngoscope and its accessory apparatus. In: *Diseases of the pharynx, larynx and trachea*. New York: William Wood and company; 1880. p. 158-68.

[3] Feldmann H. Diagnosis and therapy of diseases of the larynx in the history of medicine. *Laryngorhinootologie* 2002;**81**: 46-55.

[4] Green H. *Morbid growths in the larynx*. New York: GP Putnam; 1852.

[5] Reinhard M, Eberhardt E. Alfred Kirstein (1863-1922): pioneer in direct laryngoscopy. *Anasthesiol Intensivmed Notfallmed Schmerzther* 1995;**30**:240-6.

[6] Bailey B. Laryngoscopy and laryngoscopes: who's first?: the forefathers/four fathers of laryngology. *Laryngoscope* 1996; **106**:939-43.

[7] von Leden H. The history of phonosurgery. In: Ford CN, Bless D, editors. *Phonosurgery. Assessment and surgical management of voice disorders*. New York: Raven Press; 1991. p. 3-24.

[8] Kleinsasser O. A magnifying instrument that aids diagnosis of laryngeal conditions: laryngoscopy. *Abbottempo* 1964;**91**: 15-7.

[9] Oertel MJ. Uber eine neue laryngostroboskopische Unterschungsmethode. *Centralb f d Med Wiss* 1878;**16**:81-2.

[10] Schonharl E. *Die Stroboscopie in der praktischen Laryngologie*. Stuttgart: Georg Thieme; 1960.

[11] Ingalls TH, Hemming SM. Laryngology's hundred-year-old debt to grand opera. *N Engl J Med* 1955;**253**:468-9.

[12] Barker M, Dort JC. Laryngeal examination: a comparison of mirror examination with a rigid lens system. *J Otolaryngol* 1991;**20**:100-3.

[13] Lacoste L, Karayan J, Lehuede MS, Thomas D, Goudou-Sinha M, Ingrand P, et al. A comparison of direct, indirect, and fiberoptic laryngoscopy to evaluate vocal cord paralysis after thyroid surgery. *Thyroid* 1996;**6**:17-21.

[14] Isaacson G. Transoral flexible laryngoscopy in the newborn. *Am J Otolaryngol* 2001;**22**:407-8.

[15] Hawkins DB, Clark RW. Flexible laryngoscopy in neonates, infants, and young children. *Ann Otol Rhinol Laryngol* 1987; **96**(1Pt1):81-5.

[16] Koufman JA, Radomski TA, Joharji GM, Russell GB, Pillsbury DC. Laryngeal biomechanics of the singing voice. *Otolaryngol Head Neck Surg* 1996;**115**:527-37.

[17] Lindstrom 3rd DR, Book DT, Conley SF, Flanary VA, Kerschner JE. Office-based lower airway endoscopy in pediatric patients. *Arch Otolaryngol Head Neck Surg* 2003; **129**:847-53.

[18] Wong EY, Berkowitz RG. Acute epiglottitis in adults: the Royal Melbourne Hospital experience. *ANZ J Surg* 2001;**71**: 740-3.

[19] Verhulst J. Dynamic testing of the vocal cords: comparison between laryngostroboscopy with a rigid endoscope and fiberoptic endoscopy. *Rev Laryngol Otol Rhinol (Bord)* 1984; **105**:437-9.

[20] Kawaida M, Fukuda H, Kohno N. Video-assisted rigid endoscopic laryngosurgery: application to cases with difficult laryngeal exposure. *J Voice* 2001;**15**:305-12.

[21] Eryilmaz A, Akmansu H, Topcu E, Acar A, Korkmaz H. The role of 70-degree telescopic examination during direct laryngoscopic evaluation of laryngeal cancers. *Eur Arch Otorhinolaryngol* 2004;**261**:267-9.

[22] Coulombeau B, Perouse R, Bouchayer M, Cornut G. Basic principles for managing and post-operative follow-up in phono-surgery. *Rev Laryngol Otol Rhinol (Bord)* 2002;**123**: 325-8.

[23] Milutinovic Z. Indirect microsurgery of the vocal folds--videostroboscopy vs. microstroboscopy. *Ear Nose Throat J* 1993;**72**:134-6.

[24] Jepsen OB. Infection control: preventing iatrogenic transmission of spongiform encephalopathy in Danish hospitals. *APMIS* 2002;**110**:104-12.

[25] McDonnell G, Burke P. The challenge of prion decontamination. *Clin Infect Dis* 2003;**36**:1152-4.

[26] Antloga K, Meszaros J, Malchesky PS, McDonnell GE. Prion disease and medical devices. *ASAIO J* 2000;**46**:S69-S72.

[27] Alberti PW. The diagnostic role of laryngeal stroboscopy. *Otolaryngol Clin North Am* 1978;**11**:347-54.

[28] Bless DM, Hirano M, Feder RJ. Videostroboscopic evaluation of the larynx. *Ear Nose Throat J* 1987;**66**:289-96.

[29] Eysholdt U, Tigges M, Wittenberg T, Proschel U. Direct evaluation of high-speed recordings of vocal fold vibrations. *Folia Phoniatr Logop* 1996;**48**:163-70.

[30] Eysholdt U, Rosanowski F, Hoppe U. Measurement and interpretation of irregular vocal cord fold vibrations. *HNO* 2003;**51**:710-6.

[31] Costamagna D. La vidéo-laryngostroboscopie : techniques et recueil des données cliniques. *Bull Audiophonol Ann Soc Univ Franche-Comté* 1990:491-546.

[32] Schade G, Hess M. Flexible versus rigid laryngoscopy and stroboscopy. Differential findings in voice disorders. *HNO* 2001;**49**:562-8.

[33] Wallesch B, Sieron J, Johannsen HS. The value of indirect microlaryngo-stroboscopy in the follow-up care of patients with vocal cord carcinoma treated with primary irradiation. *Laryngorhinootologie* 1991;**70**:559-61.

[34] Woo P. Quantification of videostrobolaryngoscopic findings--measurements of the normal glottal cycle. *Laryngoscope* 1996;**106**(3Pt2/suppl79):1-27.

[35] Haas E, Bildstein P. The significance of stroboscopy in the early diagnosis of vocal cord cancer (author's transl). *Laryngol Rhinol Otol (Stuttg)* 1974;**53**:169-72.

[36] Kitzing P. Stroboscopy: a pertinent laryngological examination. *J Otolaryngol* 1985;**14**:151-7.

[37] Colden D, Zeitels SM, Hillman RE, Jarboe J, Bunting G, Spanou K. Stroboscopic assessment of vocal fold keratosis and glottic cancer. *Ann Otol Rhinol Laryngol* 2001;**110**:293-8.

[38] Barth V, Pilorget J. Laryngeal stroboscopy. *Rev Laryngol Otol Rhinol (Bord)* 1983;**104**:359-64.

[39] Hirano M, Bless DM. *Videostroboscopic examination of the larynx*. London: Whurr Publishers; 1993.

[40] Sataloff RT, Spiegel JR, Hawkshaw MJ. Strobovideolaryngoscopy: results and clinical value. *Ann Otol Rhinol Laryngol* 1991;**100**(9Pt1):725-7.

[41] Yanagisawa E. The use of video in ENT endoscopy: its value in teaching. *Ear Nose Throat J* 1994;**73**:754-63.

[42] Yanagisawa E, Carlson RD. Videophotolaryngography using a new low cost video printer. Instant electronic filmless photography. *Ann Otol Rhinol Laryngol* 1985;**94**(6Pt1): 584-7.

[43] Schneider B, Wendler J, Seidner W. The relevance of stroboscopy in functional dysphonias(1). *Folia Phoniatr Logop* 2002;**54**:44-54.

[44] Scherer RC, Alipour F, Finnegan E, Guo CG. The membranous contact quotient: a new phonatory measure of glottal competence. *J Voice* 1997;**11**:277-84.

[45] Hess MM, Ludwigs M. Strobophotoglottographic transillumination as a method for the analysis of vocal fold vibration patterns. *J Voice* 2000;**14**:255-71.

[46] Schutte HK, Svec JG, Sram F. First results of clinical application of videokymography. *Laryngoscope* 1998; **108**(8Pt1):1206-10.
[47] Wittenberg T, Tigges M, Mergell P, Eysholdt U. Functional imaging of vocal fold vibration: digital multislice high-speed kymography. *J Voice* 2000;**14**:422-42.
[48] Lee JS, Kim E, Sung MW, Kim KH, Sung MY, Park KS. A method for assessing the regional vibratory pattern of vocal folds by analysing the video recording of stroboscopy. *Med Biol Eng Comput* 2001;**39**:273-8.
[49] Kleinsasser O. Microlaryngoscopy and endolaryngeal microsurgery. II: a review of 2 500 cases (author's transl). *HNO* 1974;**22**:69-83.
[50] Bluestone CD, Healy GB, Cotton RT. Neonatal upper airway assessment by awake flexible laryngoscopy. *Ann Otol Rhinol Laryngol* 1998;**107**:733-4.
[51] Matt BH. Suspension platform for stable microlaryngoscopy. *Otolaryngol Head Neck Surg* 1993;**108**:199-200.
[52] Bouchayer M, Cornut G. Microsurgical treatment of benign vocal fold lesions: indications, technique, results. *Folia Phoniatr (Basel)* 1992;**44**:155-84.
[53] Zeitels SM, Vaughan CW. ″External counterpressure″ and ″internal distention″ for optimal laryngoscopic exposure of the anterior glottal commissure. *Ann Otol Rhinol Laryngol* 1994;**103**:669-75.
[54] Remacle M, Lawson G, Watelet JB. Carbon dioxide laser microsurgery of benign vocal fold lesions: indications, techniques, and results in 251 patients. *Ann Otol Rhinol Laryngol* 1999;**108**:156-64.
[55] Morgado PF, Abrahao M. Angled telescopic surgery, an approach for laryngeal diagnosis and surgery without suspension. *Sao Paulo Med J* 1999;**117**:224-6.
[56] Andrea M, Dias O, Santos A. Contact endoscopy of the vocal cord: normal and pathological patterns. *Acta Otolaryngol* 1995;**115**:314-6.
[57] Arens C, Malzahn K, Dias O, Andrea M, Glanz H. Endoscopic imaging techniques in the diagnosis of laryngeal carcinoma and its precursor lesions. *Laryngorhinootologie* 1999;**78**:685-91.
[58] Arens C, Glanz H, Dreyer T, Malzahn K. Compact endoscopy of the larynx. *Ann Otol Rhinol Laryngol* 2003;**112**:113-9.
[59] Arens C, Dreyer T, Glanz H, Malzahn K. Indirect autofluorescence laryngoscopy in the diagnosis of laryngeal cancer and its precursor lesions. *Eur Arch Otorhinolaryngol* 2004;**261**:71-6.
[60] Csanady M, Kiss JG, Ivan L, Jori J, Czigner J. ALA (5-aminolevulinic acid)-induced protoporphyrin IX fluorescence in the endoscopic diagnostic and control of pharyngo-laryngeal cancer. *Eur Arch Otorhinolaryngol* 2004;**261**:262-6.
[61] Strutz J. 3D endoscopy. *HNO* 1993;**41**:128-30.
[62] Ravishankar M, Kundra P, Agrawal K, Kutralam NS, Arun N, Vijaykumar OP. Rigid nasendoscope with video camera system for intubation in infants with Pierre-Robin sequence. *Br J Anaesth* 2002;**88**:728-31.
[63] Roger G, Denoyelle F, Garabedian EN. Disorders of laryngeal mobility in children. *Pediatr Pulmonol* 1997;**16**(suppl):105-7.
[64] Weed DT, Courey MS, Ossoff RH. Microlaryngoscopy in the difficult surgical exposure: a new microlaryngoscope. *Otolaryngol Head Neck Surg* 1994;**110**:247-52.
[65] Ossoff RH, Duncavage JA, Dere H. Microsubglottoscopy: an expansion of operative microlaryngoscopy. *Otolaryngol Head Neck Surg* 1991;**104**:842-8.
[66] Anderson TD, Sataloff RT. Value of the 70 degrees telelaryngoscope in microlaryngoscopy for benign pathology. *Ear Nose Throat J* 2002;**81**:821-2.
[67] Blitzer A. Laryngeal electromyography. In: Rubin JS, Sataloff RT, Korovin GS, Gould WJ, editors. *Diagnosis and treatment of voice disorders*. Tokyo: Igaku-Shoin; 1995. p. 316-26.
[68] Thumfart WF. Electromyography of the larynx and related technics. *Acta Otorhinolaryngol Belg* 1986;**40**:358-76.
[69] Redenbaugh MA, Reich AR. Surface EMG and related measures in normal and vocally hyperfunctional speakers. *J Speech Hear Disord* 1989;**54**:68-73.
[70] Rea JL, Khan A. Clinical evoked electromyography for recurrent laryngeal nerve preservation: use of an endotracheal tube electrode and a postcricoid surface electrode. *Laryngoscope* 1998;**108**:1418-20.
[71] Thumfart W, Steiner W. Electromyographic and electroneurographic larynx diagnosis in the awake patient. *Ther Umsch* 1980;**37**:1052-60.
[72] Sulica L, Blitzer A. Electromyography and the immobile vocal fold. *Otolaryngol Clin North Am* 2004;**37**:59-74.
[73] Dejonckere P. External laryngeal electromyographic technic in laryngologic and phoniatric clinical practice. *Acta Otorhinolaryngol Belg* 1975;**29**:677-91.
[74] Crespo AN, Kimaid PA, Quagliato EM, Viana MA, Wolf A, Resende LA. Laryngeal electromyography: technical features. *Electromyogr Clin Neurophysiol* 2004;**44**:237-41.
[75] Knoops P, Dejonckere P. Electromyography of normal and pathologic vocal muscles. *Acta Belg Med Phys* 1988;**11**: 119-23.
[76] Koufman JA, Postma GN, Whang CS, Rees CJ, Amin MR, Belafsky PC, et al. Diagnostic laryngeal electromyography: The Wake Forest experience 1995-1999. *Otolaryngol Head Neck Surg* 2001;**124**:603-6.
[77] Blitzer A, Lovelace RE, Brin MF, Fahn S, Fink ME. Electromyographic findings in focal laryngeal dystonia (spastic dysphonia). *Ann Otol Rhinol Laryngol* 1985; **94**(6Pt1):591-4.
[78] Blitzer A, Brin MF, Stewart CF. Botulinum toxin management of spasmodic dysphonia (laryngeal dystonia): a 12-year experience in more than 900 patients. *Laryngoscope* 1998; **108**:1435-41.
[79] Pototschnig C, Thumfart WF. Electromyographic evaluation of vocal cord disorders. *Acta Otorhinolaryngol Belg* 1997;**51**: 99-104.
[80] Maronian NC, Waugh PF, Robinson L, Hillel AD. Tremor laryngeal dystonia: treatment of the lateral cricoarytenoid muscle. *Ann Otol Rhinol Laryngol* 2004;**113**:349-55.
[81] Yin SS, Qiu WW, Stucker FJ. Major patterns of laryngeal electromyography and their clinical application. *Laryngoscope* 1997;**107**:126-36.
[82] Munin MC, Murry T, Rosen CA. Laryngeal electromyography: diagnostic and prognostic applications. *Otolaryngol Clin North Am* 2000;**33**:759-70.
[83] Yin SS, Qiu WW, Stucker FJ. Value of electromyography in differential diagnosis of laryngeal joint injuries after intubation. *Ann Otol Rhinol Laryngol* 1996;**105**:446-51.
[84] Thumfart W. Electrodiagnosis of caudal cranial nerve disorders in infants and small children. *Laryngol Rhinol Otol (Stuttg)* 1984;**63**:165-9.
[85] Sulica L. The superior laryngeal nerve: function and dysfunction. *Otolaryngol Clin North Am* 2004;**37**:183-201.
[86] Thumfart WF. Electrodiagnosis of laryngeal nerve disorders. *Ear Nose Throat J* 1988;**67**:380-8.
[87] Yin S, Qiu WW, Stucker FJ, Batchelor BM. Critical evaluation of neurolaryngological disorders. *Ann Otol Rhinol Laryngol* 2000;**109**:832-8.
[88] Maronian NC, Robinson L, Waugh P, Hillel AD. A new electromyographic definition of laryngeal synkinesis. *Ann Otol Rhinol Laryngol* 2004;**113**:877-86.
[89] Sittel C, Stennert E, Thumfart WF, Dapunt U, Eckel HE. Prognostic value of laryngeal electromyography in vocal fold paralysis. *Arch Otolaryngol Head Neck Surg* 2001;**127**: 155-60.
[90] Sulica L, Blitzer A, Brin MF, Stewart CF. Botulinum toxin management of adductor spasmodic dysphonia after failed recurrent laryngeal nerve section. *Ann Otol Rhinol Laryngol* 2003;**112**:499-505.
[91] Dejonckere P. *EMG of the larynx*. Louvain-La Neuve: Marc Pietteur; 1987.
[92] Feldmann H. The Brunings 1913 polylaryngoscope, named the ″nine eye″, and other early attempts at demonstrating laryngoscopic findings. Pictures from the history of otorhinolaryngology, presented by instruments of the collection of the Ingolstadt German History of Medicine Museum. *Laryngorhinootologie* 1994;**73**:449-52.
[93] Hanson DG, Jiang J, D'Agostino M, Herzon G. Clinical measurement of mucosal wave velocity using simultaneous photoglottography and laryngostroboscopy. *Ann Otol Rhinol Laryngol* 1995;**104**:340-9.

[94] Hertegard S, Gauffin J. Glottal area and vibratory patterns studied with simultaneous stroboscopy, flow glottography, and electroglottography. *J Speech Hear Res* 1995;**38**:85-100.
[95] Kaneko T, Kobayashi N, Asano H, Miura J, Naito K, Hayasaki K, et al. Ultrasonoglottography. *Ann Otolaryngol Chir Cervicofac* 1974;**91**:403-10.
[96] Eysholdt U, Rosanowski F, Hoppe U. Vocal fold vibration irregularities caused by different types of laryngeal asymmetry. *Eur Arch Otorhinolaryngol* 2003;**260**:412-7.
[97] Titze IR, Story BH, Burnett GC, Holzrichter JF, Ng LC, Lea WA. Comparison between electroglottography and electromagnetic glottography. *J Acoust Soc Am* 2000;**107**: 581-8.
[98] Fabre P. Percutaneous electric process registering glottic union during phonation: glottography at high frequency; first results. *Bull Acad Natl Med* 1957;**141**:66-9.
[99] Suojanen JN, Mukherji SK, Wippold FJ. Spiral CT of the larynx. *AJNR Am J Neuroradiol* 1994;**15**:1579-82.
[100] Konen E, Faibel M, Hoffman C, Talmi YP, Rozenman J, Wolf M. Laryngo-tracheal anastomosis: post-operative evaluation by helical CT and computerized reformations. *Clin Radiol* 2002;**57**:820-5.
[101] Aschoff AJ, Seifarth H, Fleiter T, Sokiranski R, Gorich J, Merkle EM, et al. High-resolution virtual laryngoscopy based on spiral CT data. *Radiologe* 1998;**38**:810-5.
[102] Giovanni A, Nazarian B, Sudre-Levillain I, Zanaret M, Moulin G, Vivarrat-Perrin L, et al. Geometric modeling and virtual endoscopy of the laryngo-tracheal lumen from computerized tomography images: initial applications to laryngo-tracheal pathology in the child. *Rev Laryngol Otol Rhinol (Bord)* 1998;**119**:341-6.
[103] Faust RA, Remley KB, Rimell FL. Real-time, cine magnetic resonance imaging for evaluation of the pediatric airway. *Laryngoscope* 2001;**111**:2187-90.
[104] Friedman EM. Role of ultrasound in the assessment of vocal cord function in infants and children. *Ann Otol Rhinol Laryngol* 1997;**106**:199-209.
[105] Sidhu S, Stanton R, Shahidi S, Chu J, Chew S, Campbell P. Initial experience of vocal cord evaluation using grey-scale, real-time, B-mode ultrasound. *ANZ J Surg* 2001;**71**:737-9.
[106] Tamura E, Kitahara S, Kohno N. Clinical assessment of intralaryngeal ultrasonography. *Laryngoscope* 2001;**111**: 1767-70.
[107] Ooi LL, Chan HS, Soo KC. Color doppler imaging for vocal cord palsy. *Head Neck* 1995;**17**:20-3.
[108] Logemann JA, Rademaker AW, Pauloski BR, Ohmae Y, Kahrilas PJ. Normal swallowing physiology as viewed by videofluoroscopy and videoendoscopy. *Folia Phoniatr Logop* 1998;**50**:311-9.

M. Remacle, Professeur, chef de service associé (remacle@orlo.ucl.ac.be).
G. Lawson, Professeur, chef de clinique associé.
Service oto-rhino-laryngologique et chirurgie cervicofaciale, Cliniques universitaires de l'université de Louvain à Mont-Godinne, avenue du Docteur-G. Therasse, 15530 Yvoir, Belgique.

A. Giovanni, Professeur, praticien hospitalier.
Fédération oto-rhino-laryngologique, Centre hospitalier universitaire Timone, boulevard Jean-Moulin, 13385 Marseille cedex 5, France.

V. Woisard, Praticien hospitalier.
Service d'oto-rhino-laryngologie et de chirurgie cervicofaciale, Centre hospitalier universitaire de Toulouse TSA 30030, F-31059 Toulouse cedex 9, France.

Cualquier referencia a este artículo debe incluir la mención del artículo original: Remacle M., Lawson G., Giovanni A., Woisard V. Exploration du larynx. EMC (Elsevier SAS, Paris), Oto-rhino-laryngologie, 20-635-A-10, 2005.

Disponible en www.emc-consulte.com (sitio en francés)
Título del artículo: **Exploration du larynx**

Algoritmos · Ilustraciones complementarias · Vídeos / Animaciones · Aspectos legales · Información al paciente · Informaciones complementarias · Autoevaluación